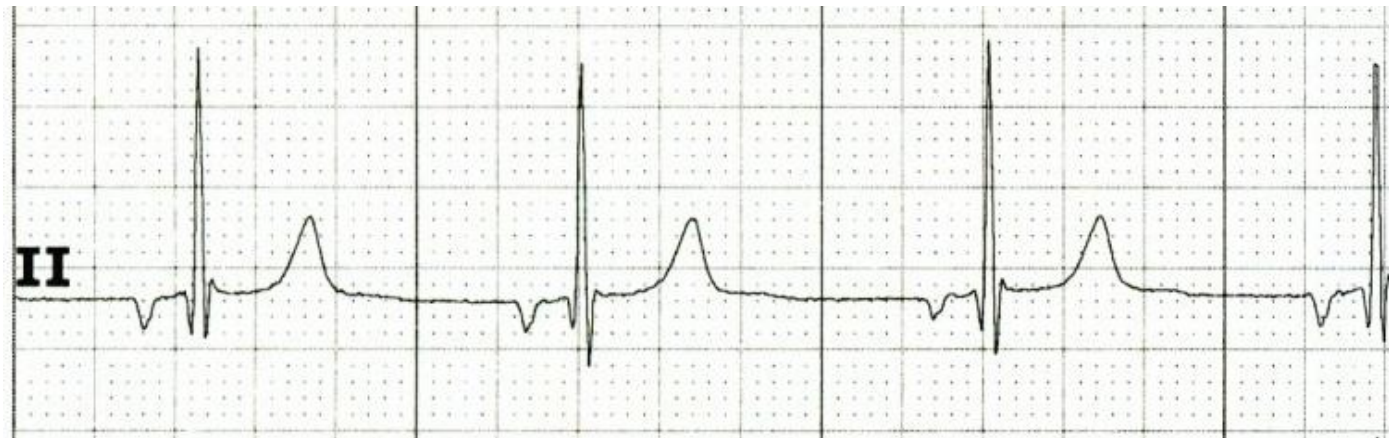


Diagnóstico diferencial en electrocardiografía y arritmias

Onda P
negativa
en
DII/DIII/aVF

Ritmo auricular bajo

Intervalo PR > 120 mseg.



Ritmo nodal con conducción retrógrada a la aurícula

Intervalo PR < 120 mseg.

