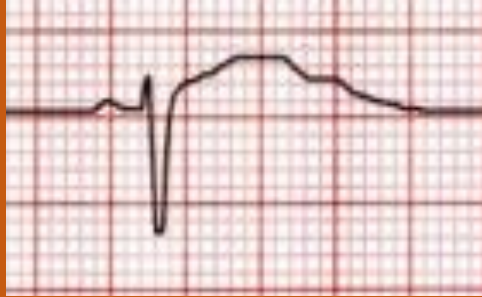


Distintivo electrocardiográfico

Fármacos

Referencia

Potencial torsadogénico



Prolongación del intervalo QT.
Onda T de morfología anormal.

Antiarrítmicos

(sotalol, dronedarona, amiodarona)

Antibióticos

(macrólidos, quinolonas)

Antihistamínicos

(loratadina, fexofenadina, cetirizina, hidroxicina)

Antipsicóticos

(clorpromazina, droperidol, haloperidol, risperidona, litio)

Antimicóticos

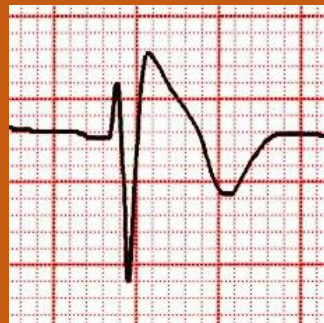
(azoles)

Antidepresivos

(amitriptilina, citalopram)

www.qtdrugs.com

Potencial brugadogénico



Desnivel positivo del punto J con supradesnivel convexo descendente del segmento ST en V1-V3.
Onda T negativa.

Antiarrítmicos

(propafenona, flecainida)

Antidepresivos

(amitriptilina, fluoxetina)

Anestésicos

(Propofol, bupivacaína)

Antipsicóticos

(trifluoperazina, litio)

www.brugadadrugs.com