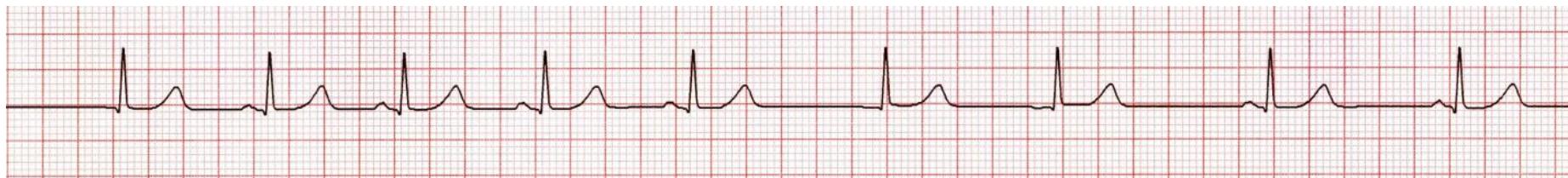
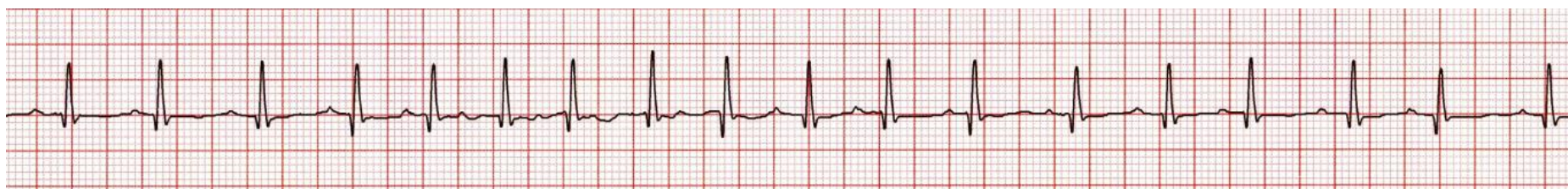

Onda P de
diferente
morfología
en una
misma
derivación



Marcapaso auricular migratorio

- Variante normal del ritmo cardiaco
- Ciclos PP variable
- Ondas P de diferente morfología
- Frecuencia cardiaca normal o baja



Taquicardia auricular multifocal

- Trastorno patológico asociado a neumopatía / hipoxemia / alteraciones metabólicas / desequilibrio ácido-base
- Ciclos PP variable
- Ondas P de al menos tres diferentes morfologías
- Frecuencia cardiaca mayor de 100 LPM