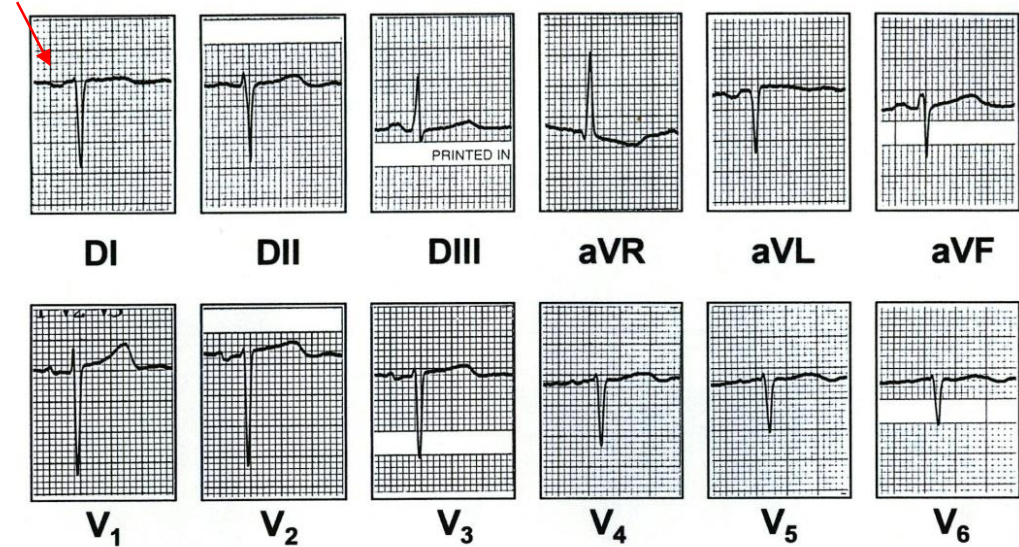


Diagnóstico diferencial en electrocardiografía y arritmias

Dextrocardia

- Ausencia de progresión de la onda R en las derivaciones precordiales
- La dextrocardia es muy rara.



Onda P
invertida
en DI

Inversión de los cables de los brazos

- Progresión normal de la onda R en las derivaciones precordiales
- El error en la técnica de registro es relativamente común.

