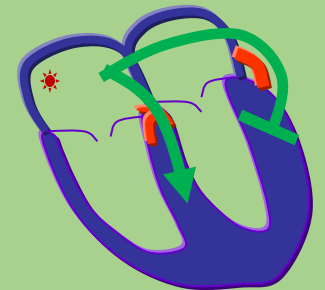
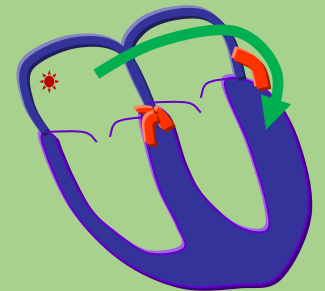
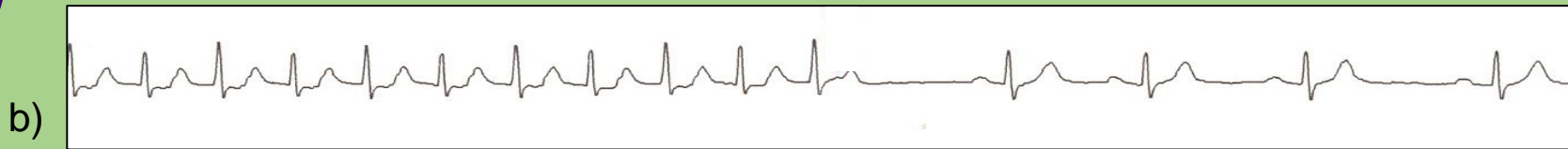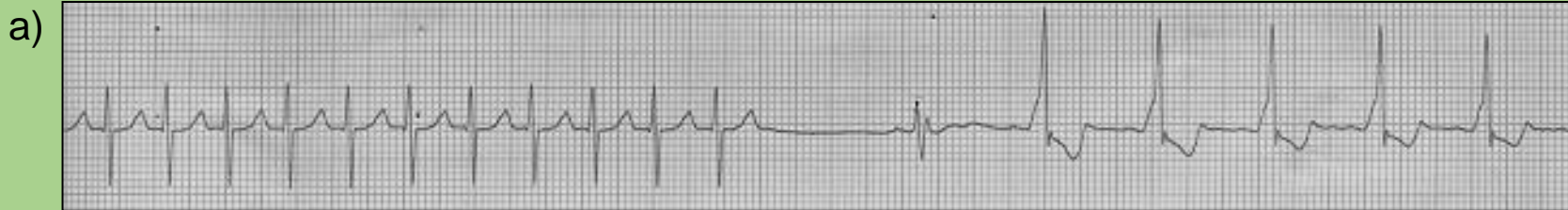
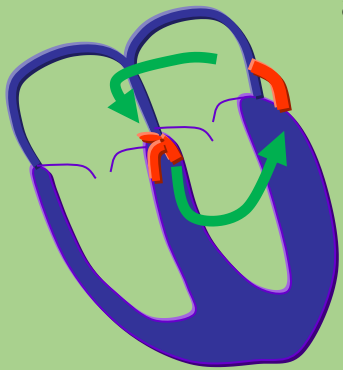


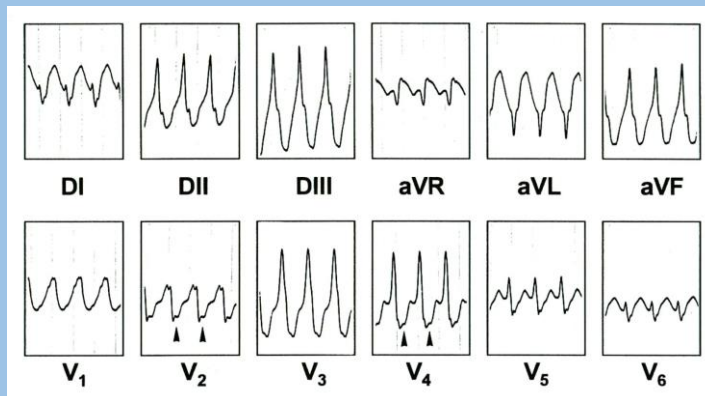
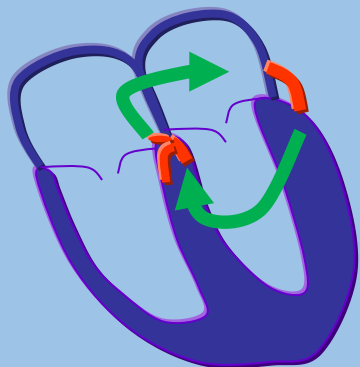
Kent, haz de

Vía anómala o accesoria caracterizada por un fascículo muscular que conecta la musculatura auricular con la ventricular y forma el sustrato anatómico para la preexcitación ventricular y las taquicardias asociadas al mismo.

1) Taquicardia por reentrada auriculoventricular ortodrómica



2) Taquicardia por reentrada auriculoventricular antidrómica



3) Fibrilación auricular preexcitada

