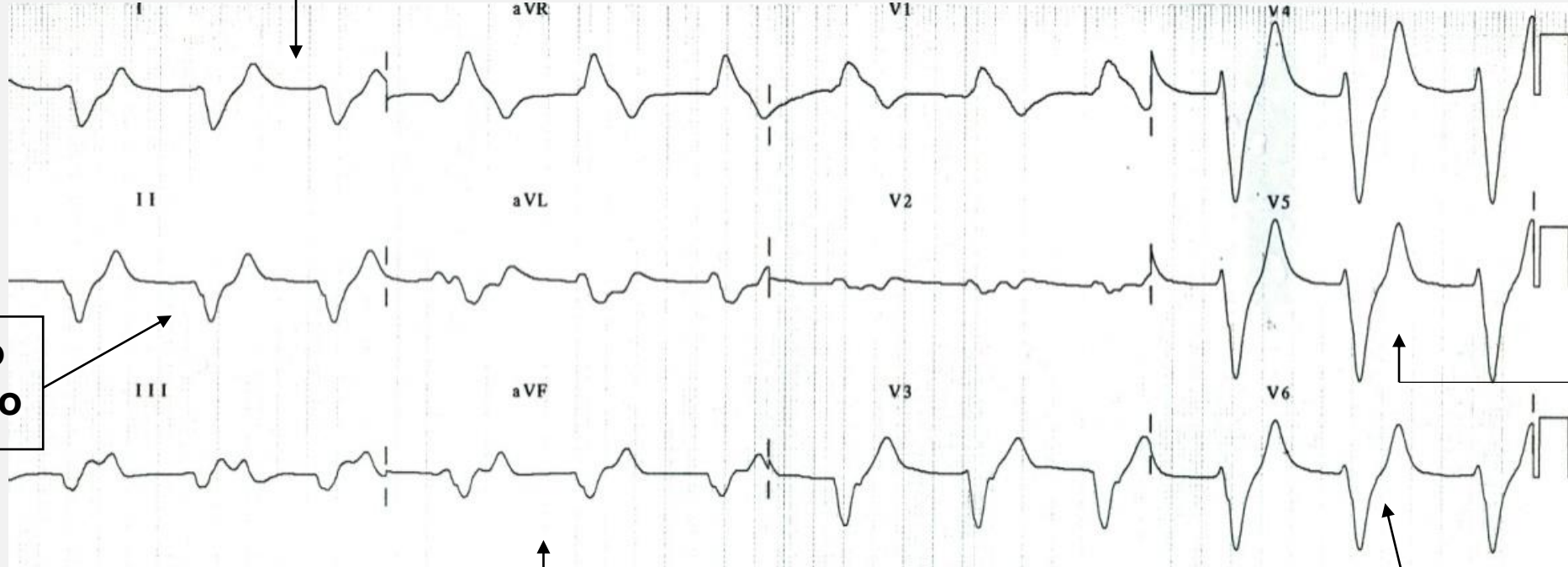


# Hiperkalemia grave

Ausencia de onda P

Onda T acuminada



Complejo QRS ancho

Intervalo QT prolongado

Ritmo sinovenricular  
Ritmo nodal  
Ritmo idioventricular

Continuidad de la rama ascendente de la onda S con la onda T (sin segmento ST)