

Disociación longitudinal del haz de His

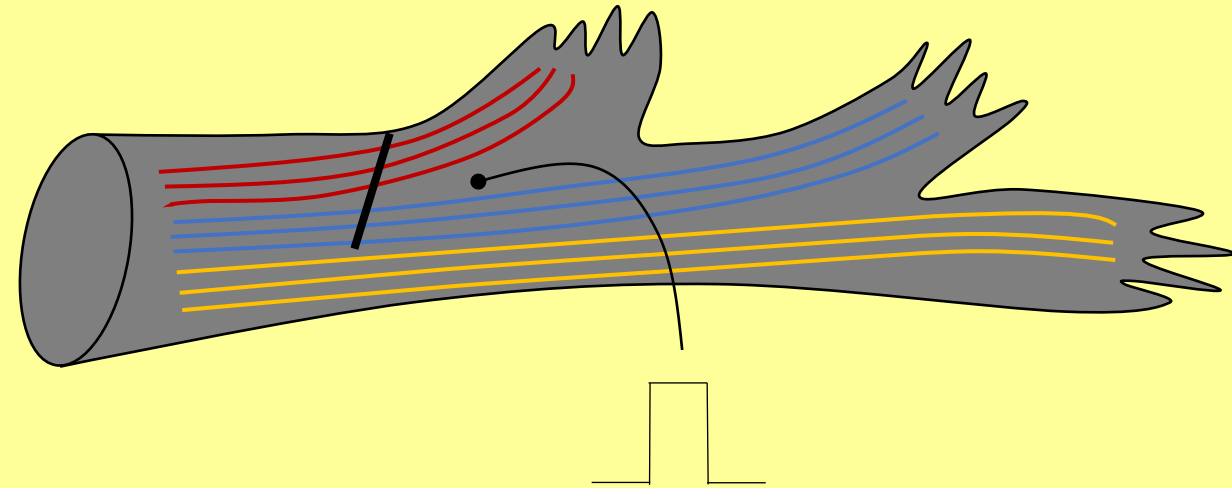
Fascículo
posteroinferior
izquierdo

Fascículo
anterosuperior
izquierdo

Haz de His

Rama derecha

Bloqueo a nivel del haz de His
de las fibras predestinadas a
la rama izquierda



La estimulación del haz de His distal al
bloqueo puede corregir el bloqueo de rama