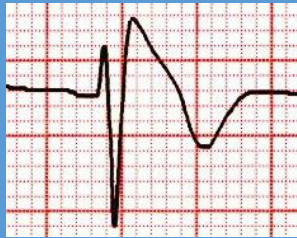


Brugada

Síndrome: Distintivo electrocardiográfico + paro cardiaco o síncope secundario a TV o FV.
Patrón: Distintivo electrocardiográfico en personas asintomáticas.

Distintivo electrocardiográfico



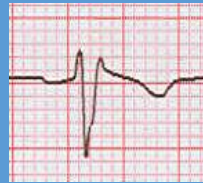Tipo 1

Desnivel positivo del punto J de 2 mm o mayor, supradesnivel convexo descendente del segmento ST con onda T negativa en derivaciones V1-V3.

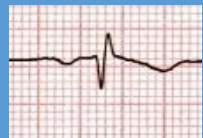
(Puede ser espontáneo, inducido por reto farmacológico o desenmascarado por DPA).

D
I
A
G
N
Ó
S
T
I
C
O
L

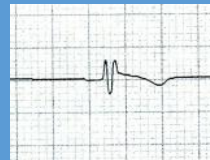
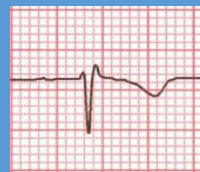Error en la técnica



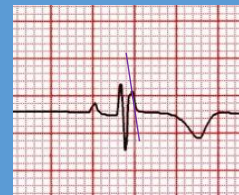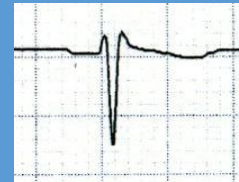Pectus excavatum



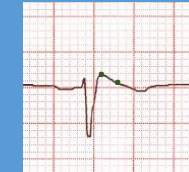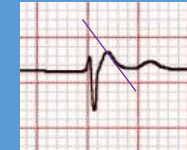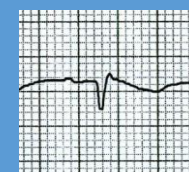
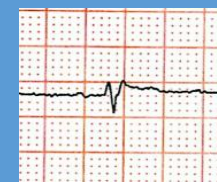
Patrón rSr'



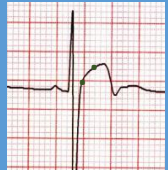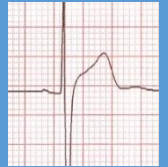BRD de grado menor



Patrón de Brugada tipo 2



Repolarización precoz

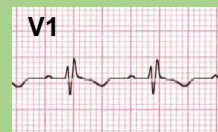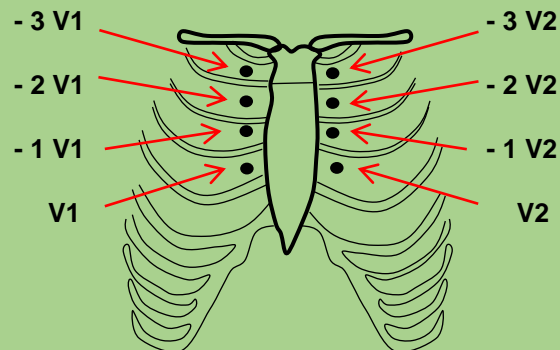


$< 100 \text{ ms}$ QRS $> 100 \text{ ms}$

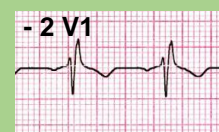> 1 ST_J / ST₈₀ < 1

$< 30^\circ$ Ángulo alfa $> 30^\circ$

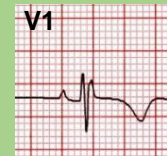
Derivaciones precordiales altas (DPA)



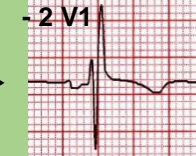Patrón rSr'



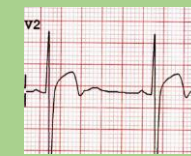Patrón rSr'



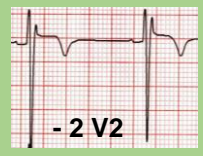BRD grado menor



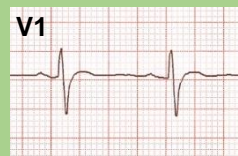BRD grado menor



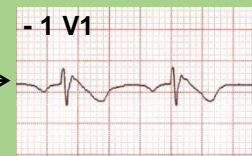Repolarización precoz



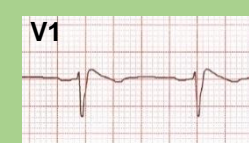Patrón rSr'



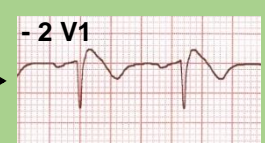
Normal



Patrón de Brugada 1



Patrón de Brugada 2



Patrón de Brugada 1